



ICS IMPULS DO DIAGNOSTYKI I OCENY LECZENIA OCZOPLĄSU

DR MED. EWA OLESZCZYŃSKA-PROST

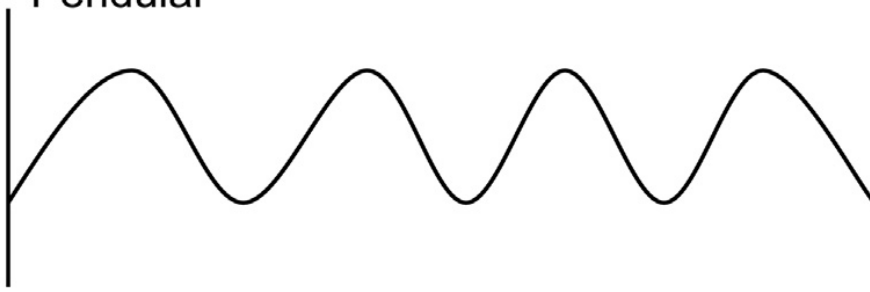
CENTRUM OKULISTYKI DZIECIĘCEJ WARSZAWA

Praca wygłoszona

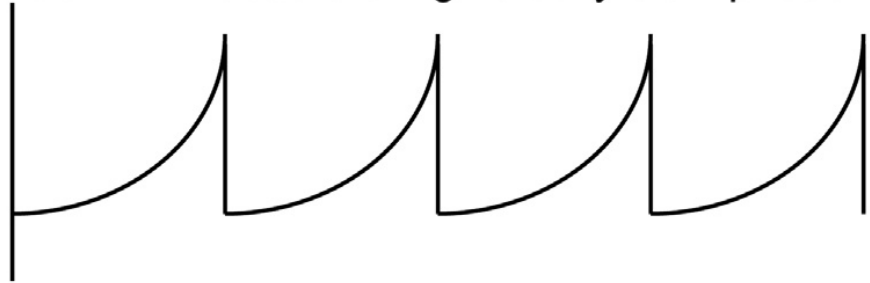
Oleszczyńska-Prost Ewa: ICS impuls do diagnostyki i leczenia oczopląsu.

XLVIII Zjazd Okulistów Polskich PTO, Kraków 8-10. 06. 2017.


Pendular



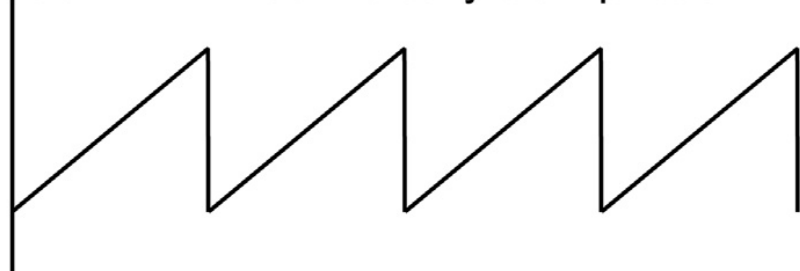
Jerk with accelerating velocity slow phase



Jerk with decelerating velocity slow phase




Jerk with linear velocity slow phase



**WYKRESY RÓŻNYCH POSTACI
RUCHÓW OCZOPLĄSOWYCH**

Eye position

KLASYFIKACJA OCZOPLĄSU WRODZONEGO



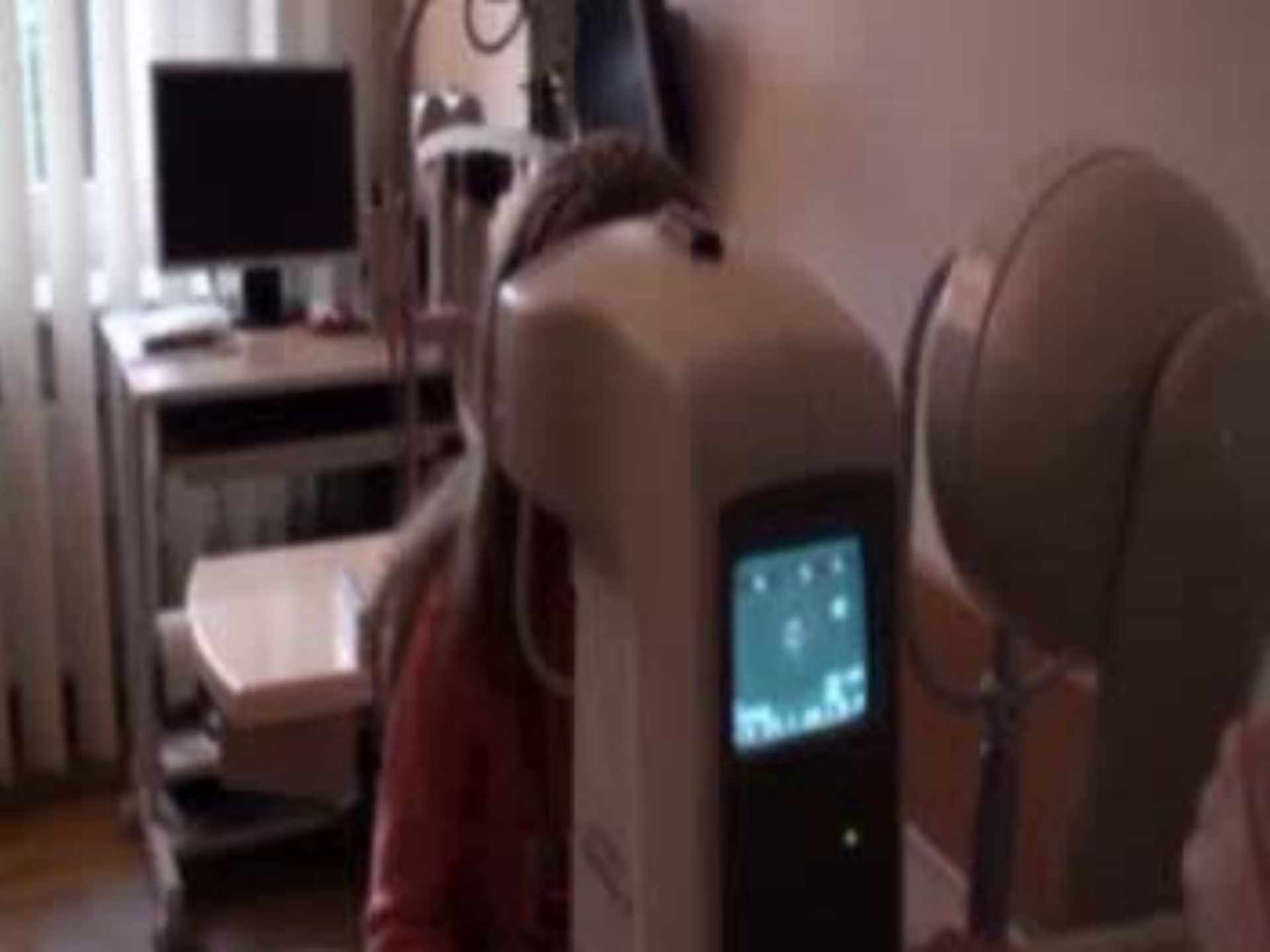BADANIE DZIECKA PRZED I PO ZABIEGU INJ.BTA

OCENA ZAKRESU OCZOPLĄSU

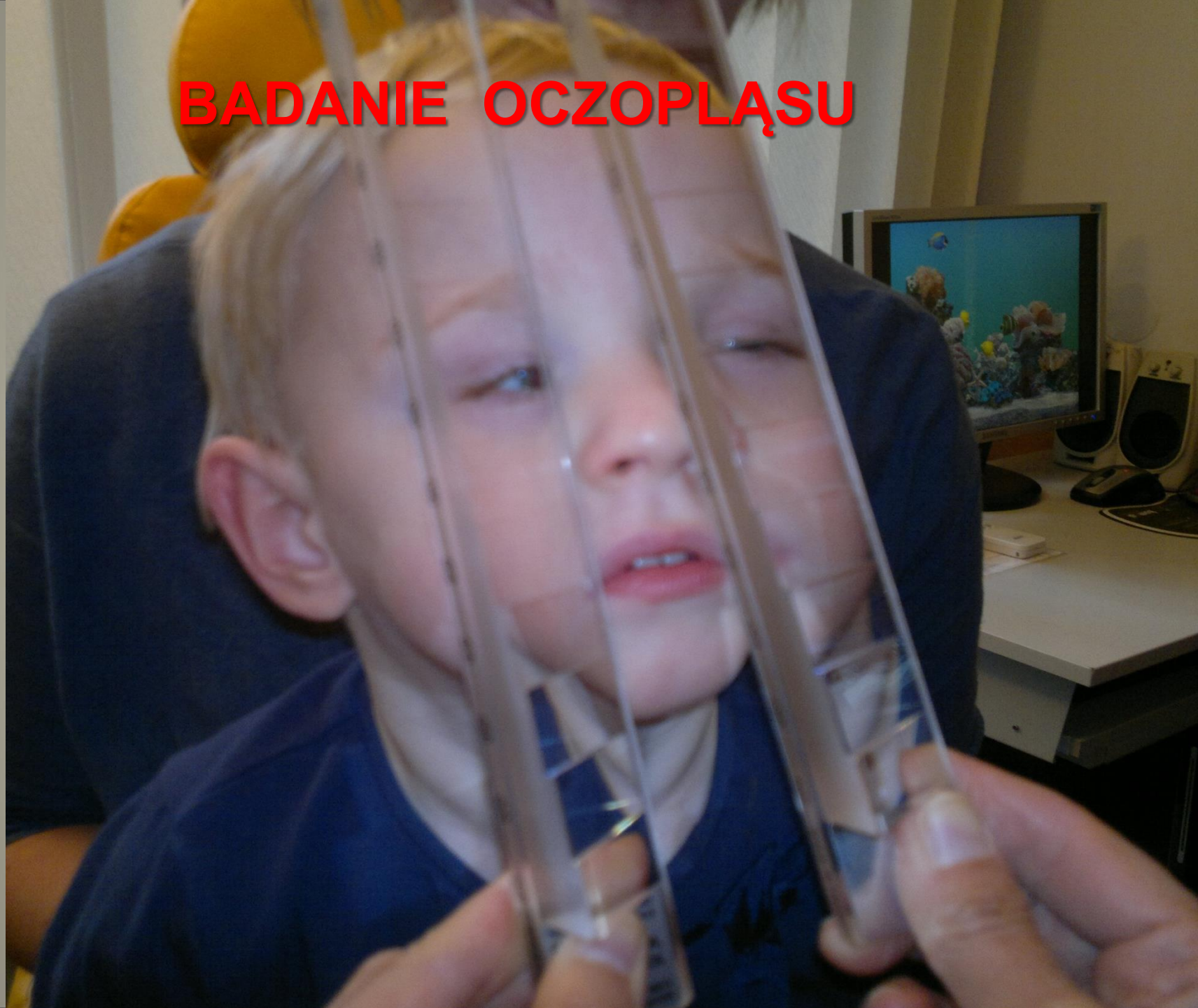----PRYZMATY

----GAZELAB

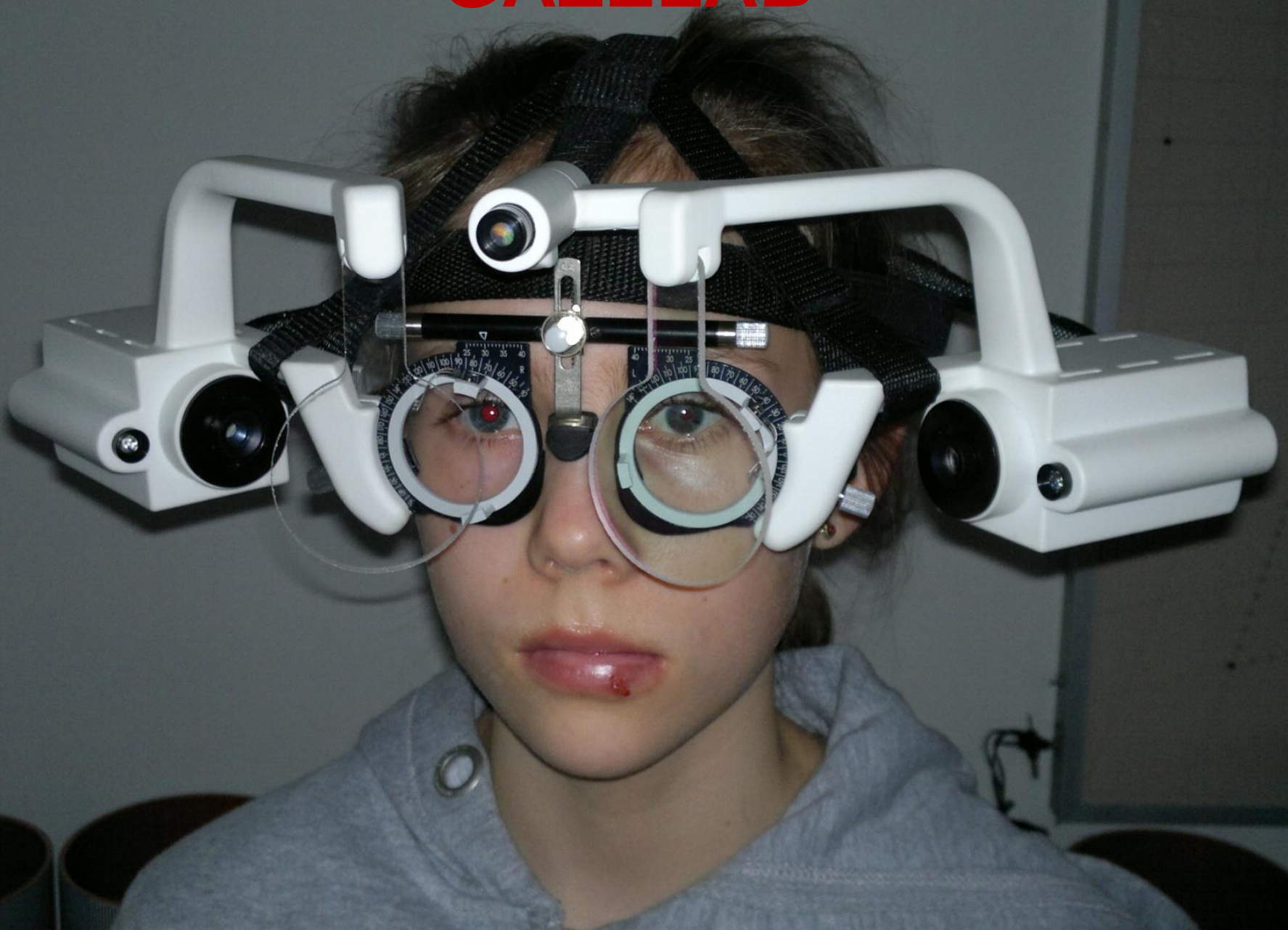---- ICS IMPULS



BADANIE OCZOPLĄSU



GAZELAB



Tracking

View Exploration >

Recording >

Right Rotation Analysis:

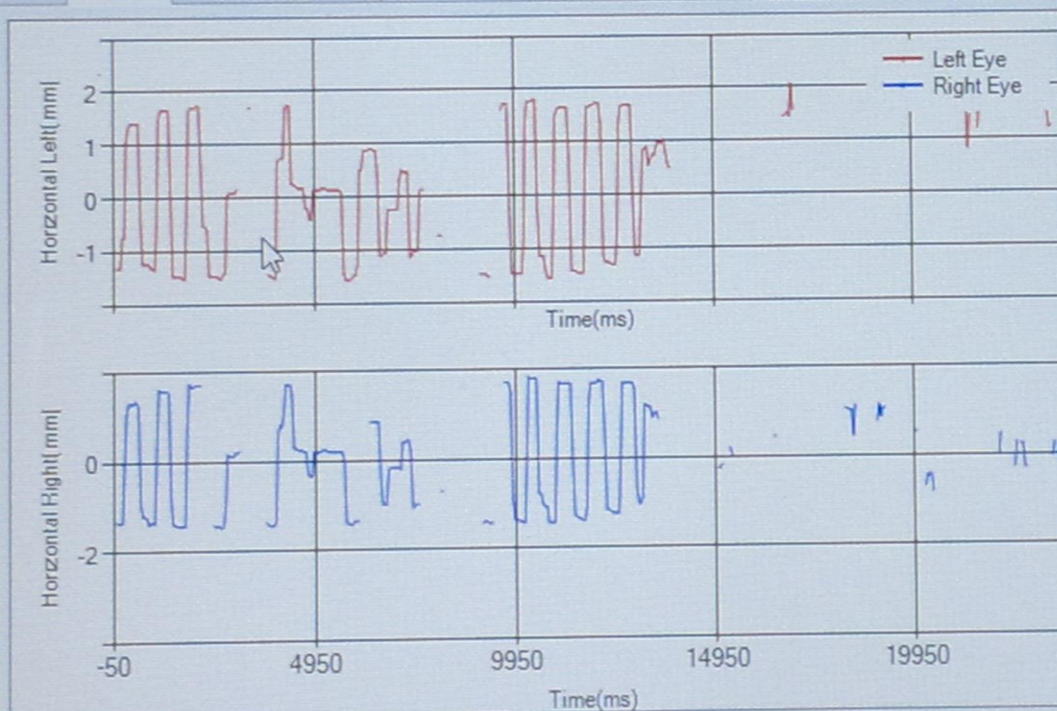
Analyzed

Left Rotation Analysis:

Analyzed

Name surname: Medical Indicator: Exploration Reasons: Vis. Acuity Refrac. Right: Vis. Acuity Refrac. Left: Associated diseases:


Video Graphics Comparative graphics

Graphics:


Edit Marks:

Mark Label:

Statistics: Right



Statistics: Left



Positive sign when we look to the left. / Positive sign when we look up. / Left eye rotation (+ anticlockwise) / right eye rotation (+ clockwise) / Positive sign when we rotate head towards the left shoulder.

Browser: Comments:

ICS IMPULS



Badanie oczopląsu

CENTRUM OKULISTYKI DZIECIĘCEJ
ul. Hertza 9
Warszawa-Anin, 04-603

Phone: (22) 815 20 09
Fax: (22) 815 20 09

www.okulistykadziecieca.pl

Patient Name: MERSKI, MARIUSZ
Patient ID: 20170120113539
DOB: 1970-07-10
Gender: Male

Report Date: 2017-06-04

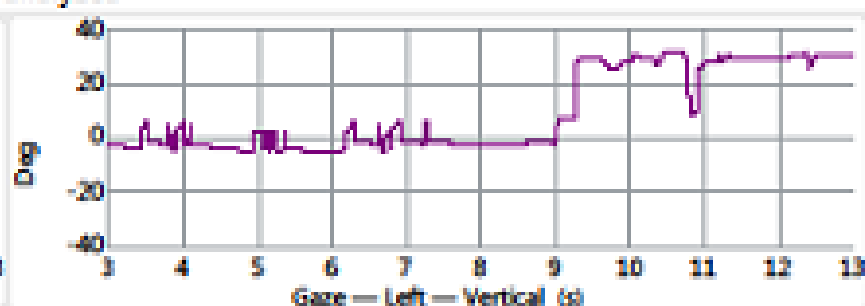
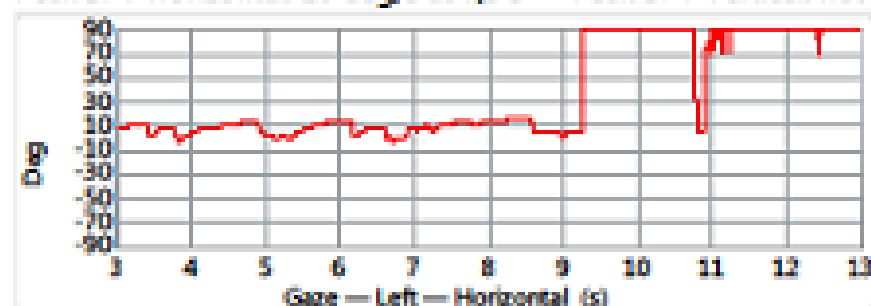
Symptoms: Nystagmus

Impressions: Zarejestrowano ruchy oczopląsowe poziome, Zarejestrowano ruchy oczopląsowe pionowe

Badanie oczopląsu

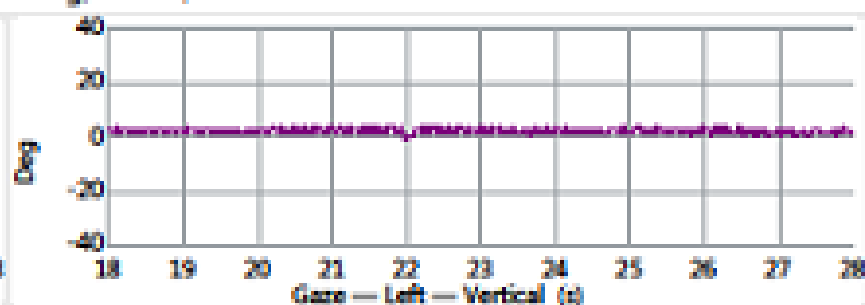
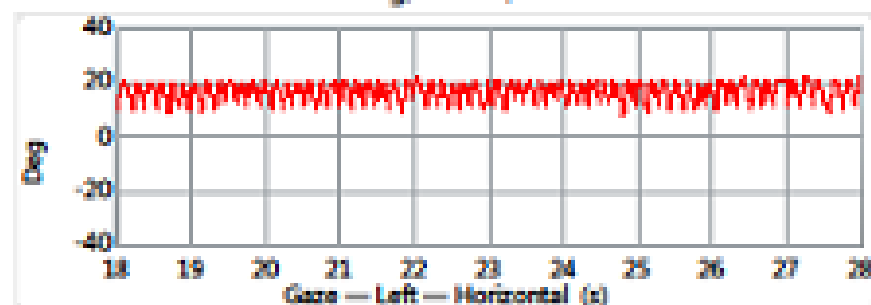
Gaze — Left Test: 2017-05-22 16:48

Peak SPV Horizontal: 20 deg/s at 7,5 s Peak SPV Vertical: not analyzed



Gaze — Left Test: 2017-01-20 11:37

Peak SPV Horizontal: -78 deg/s at 22,5 s Peak SPV Vertical: -12 deg/s at 19,8 s



- **NYSTAGMUS HORIZONTALIS, VERTICALIS, ROTATORIUS**

450 DZIECI

wiek 4m-c – 11 lat

wada wzroku -11,0 Dsph do + 18,0 Dsph

- w tym grupa dzieci – noszących soczewki kontaktowe

50 DZIECI

- **LECZENIE INJ.BTA**

450 DZIECI

KOMPUTEROWA OCENA OCZOPLĄSU

PRZY POMOCY APARATU ICS IMPULS

Grupa 50 dzieci monitorowana od roku 2016

**Centrum Medyczne Kształcenia
Podyplomowego w Warszawie**

oraz

**Centrum Okulistyki Dziecięcej
w Warszawie**

zaprasza na konferencję naukowo-szkoleniową pt.:

**„Toksyna botulinowa
w leczeniu zezów
i oczopląsu u dzieci”**

Kierownik szkolenia:

Dr n. med. Ewa Oleszczyńska-Prost

Data i godzina kursu:

*16 marca 2002
godz. 10.00*

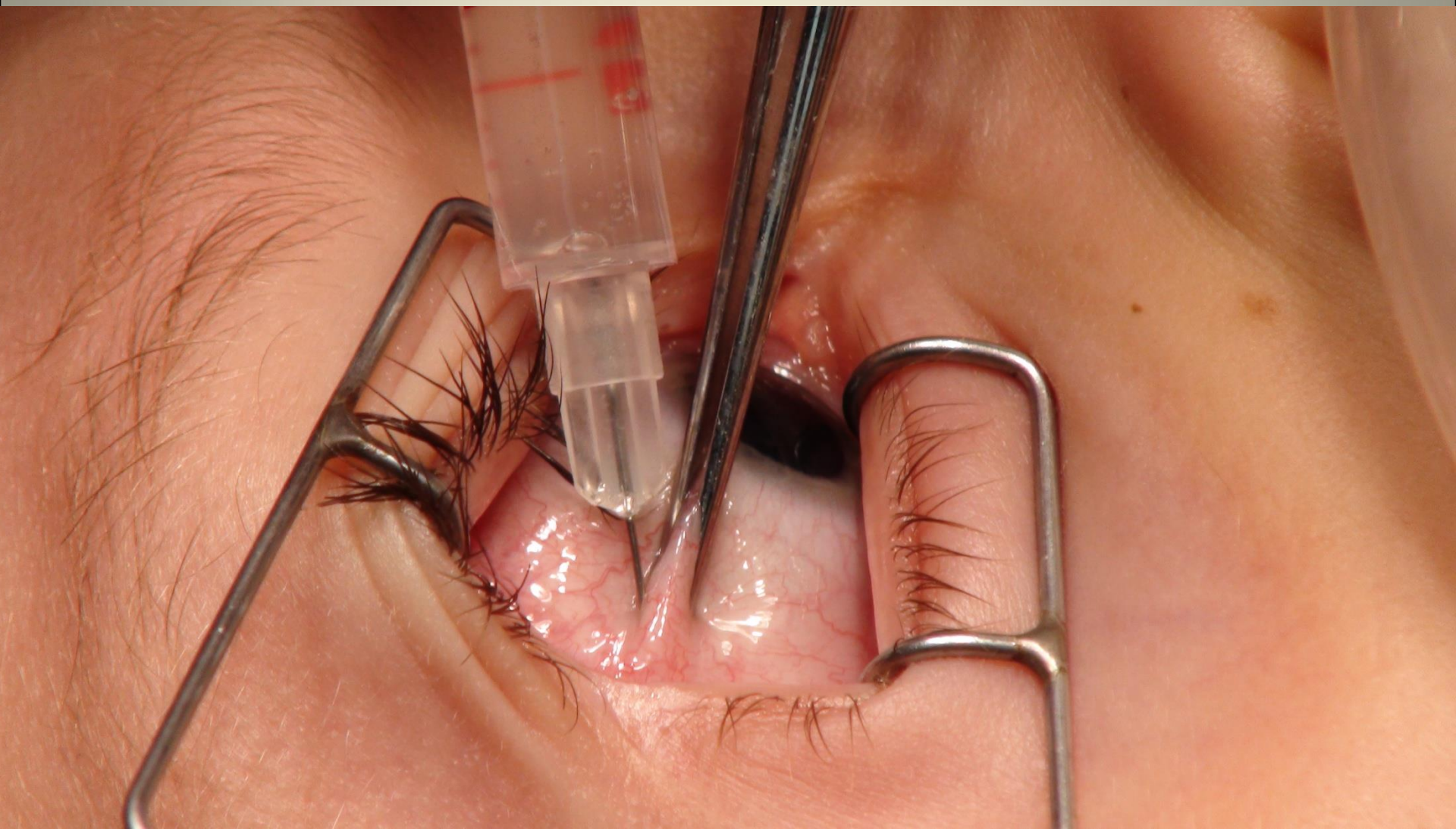Miejsce kursu:

Centrum Medyczne „ENEL-MED”
*Ul. Gilarska 86
03-589 Warszawa
tel. (0-22) 678-87-85*

Powyższy kurs należy do programu szkoleń CMKP, a uczestnictwo w nim potwierdzone certyfikatem będzie liczyło się do oficjalnego dorobku szkoleniowego lekarzy w Polsce.

Czytelnie wypełnioną KARTĘ ZGŁOSZENIA UCZESTNICTWA należy przekazać w trakcie kursu, na tej podstawie CMKP wystawi certyfikat.

INIEKCJA BOTOX



TOKSYNA BOTULINOWA W LECZENIU OCZOPLĄSU U DZIECI

- > JEST MAŁO INWAZYJNA DLA PACJENTA**
- > PROSTA W WYKONANIU**
- > INIEKCJE MOGĄ BYĆ POWTARZANE KILKAKROTNIĘ**

METODA ŁĄCZY 2 RODZAJE LECZENIA OCZOPLĄSU

- 1. leczenie zachowawcze/ pryzmaty/ ---BTA jest bardziej skuteczna**
- 2. leczenie operacyjne --- BTA jest bardziej fizjologiczna**

UMOŻLIWIAJĄC

- ZMNIEJSZENIE TORTICOLLIS OCULARIS**
- ZMNIEJSZENIE RUCHÓW OCZOPLĄSOWYCH**
- POLEPSZENIE OSTROŚCI WZROKU**
- POPRAWĘ WIDZENIA OBUOCZNEGO**

Dziękuję za uwagę



**PREZENTACJA OBJETA JEST PRAWAMI
AUTORSKIMI CENTRUM OKULISTYKI DZIECIĘCEJ**